AUS DER CHIRURGISCHEN UNIVERSITÄTSKLINIK BASEL
(VORSTEHER: PROF. C. HENSCHEN)

EIN BEITRAG ZUM PROBLEM DES ENTERO-HEPATO-RENALEN SYNDROMS (ANURIE NACH LEBERSCHÄDIGUNG)

INAUGURAL-DISSERTATION

ZUR

ERLANGUNG DER DOKTORWÜRDE

DER

HOHEN MEDIZINISCHEN FAKULTÄT

DER

UNIVERSITÄT BASEL

VORGELEGT VON

JULIUS ROSENBAUM
AUS MANNHEIM (BADEN)

WÜRZBURG
DRUCK DER UNIVERSITÄTSDRUCKEREI H. STÜRTZ A.G.
1934

Genehmigt von der Medizinischen Fakultät Basel auf Antrag von Herrn Professor *Henschen*
Tag der Promotion: 21. Dezember 1933

R. UNIV.
BIBLIOTHEEK
LEIDEN

Sonderdruck aus „Deutsche Zeitschrift für Chirurgie“
243. Bd. Heft 1/3.

Ein Beitrag zum Problem des entero-hepato-renalen Syndroms.

(Anurie nach Leberschädigung.)

Eine Reihe von Beobachtern hat auf Krankheitsvorgänge aufmerksam gemacht, bei denen in auffallender Weise eine sekundäre Nierenstörung in Abhängigkeit von einer primären Leberschädigung bestand. Dies führte dazu, von einem Leber-Nieren-Syndrom zu sprechen. *C. Henschen*[11] hat auf diesen Zusammenhang in einer ausführlichen Darstellung hingewiesen und als erster im deutschen Schrifttum die Möglichkeit erörtert, ob jenes Syndrom auf Grund der in der Phylogenese vorhandenen Beziehungen zwischen Pfortadersystem und Niere zu erklären sei.

In vorliegender Arbeit wurde versucht, auf Grund vorhandener Literatur und einer eigenen Beobachtung die bedeutsamen Gedankengänge *Henschens* nach mehreren Gesichtspunkten erneut aufzuzeigen und zu erhärten.

Die histologisch erweisbare Schadenzone in der Niere bei den betreffenden Fällen betrifft — wie weiter unten genau gezeigt wird — charakteristischerweise nur die Rinde, im wesentlichen das Gebiet der Tubuli contorti. Diese korrelationspathologische Verbundenheit von Leber und den Tubuli contorti der Niere weist uns auf die vergleichende Anatomie hin; hängen doch in der Phylogenese diese beiden Organbereiche über Pfortaderäste mit dem portalen Quellgebiet zusammen; es sind dies Verbindungen, die auch beim Menschen noch nachweislich sind. Diese Verbindungen sollen nun zunächst vom vergleichend-anatomischen und normal-anatomischen Gesichtspunkt aus beleuchtet werden; weiterhin sollen Hinweise für einen physiologischen oder zumindest pathologisch-physiologischen Zusammenhang zwischen den in Frage stehenden Funktionsgebieten aufgezeigt werden.

Folgendes ist bemerkenswert: Bei den niederen Wirbeltieren, Reptilien und Amphibien, besitzen sowohl die Leber als auch die Nieren zuführende Pfortadervenen. Das Versorgungsgebiet dieser Venen in den Nieren umfaßt das Gebiet der Tubuli contorti, während die Glomeruli von Arterien versorgt werden. Entgegen der Darstellung *Nolls*[18] und anderer

Untersucher haben neuere Arbeiten, besonders die von *Roger* [20] und *Spanner* [22] gezeigt, daß auch die Vogelniere noch eine zuführende Nierenpfortader aufweist (Abb. 1). *Spanner* hat in eingehenden Untersuchungen

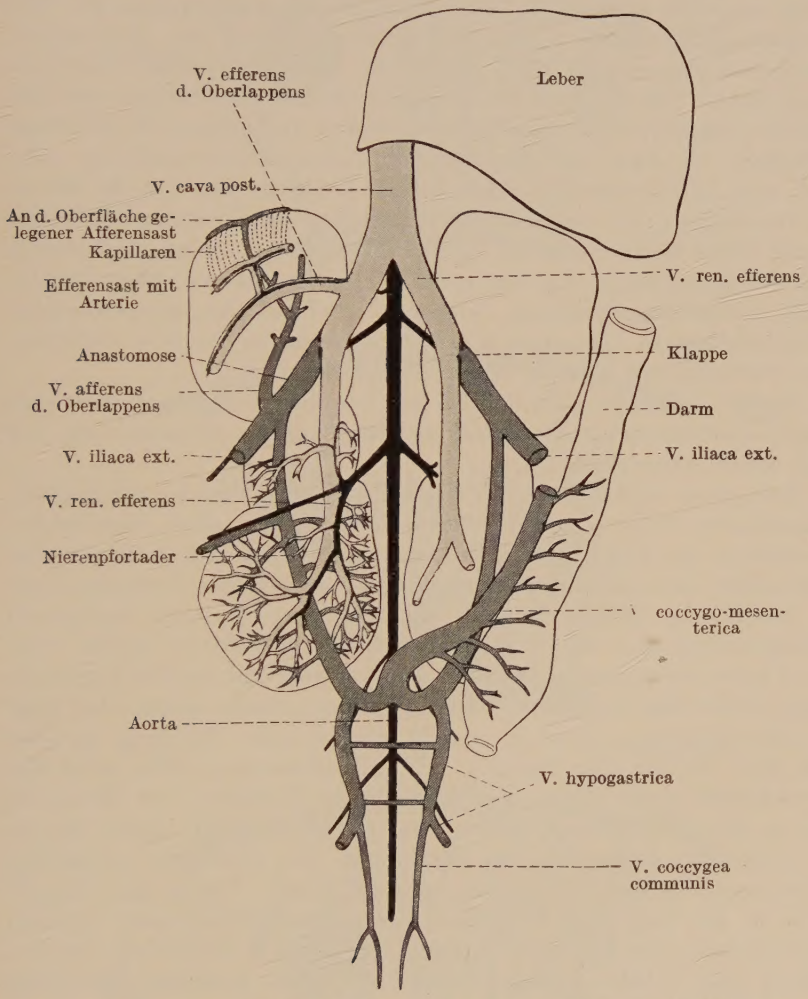

Abb. 1. Der Kreislauf der Vogelniere nach *Spanner* (a. a. O. S. 578).

eine Versorgung der Tubuli contorti durch die zuführende Nierenpfortader bei den Vögeln nachgewiesen (vgl. Abb. 2a). Die Pfortadersysteme der Leber und Nieren stehen durch eine Anastomose (nach *Spanner* Vena coccygo-mesenterica) in Verbindung, deren Strom in porto-renaler

Richtung fließt, wie *Spanner* durch Operationen an lebenden Vögeln beweisen konnte. Außerdem besteht zwischen dem Nierenpfortadergebiet und der Vena cava posterior der Vögel eine Anastomose, die schon lange als sogenannte *Jacobsonsche Anastomose* bekannt ist. Wir erkennen daraus, daß Leber und Niere phylogenetisch ursprünglich nebeneinandergeschaltet sind, indem sie beide zuführende Pfortadervenen haben. Damit sind beide Organe direkte Blutbezüger aus dem portalen Organsyndikat der Pfortader. Schon hier müssen wir die Frage aufstellen, ob diese gefäßanatomische Nebeneinanderschaltung nicht auch eine funktionelle ist, indem sowohl die Leber als auch die Nieren die Verarbeitung der aus den Pfortaderorganen aufgenommenen Stoffe gemäß ihren Sonderaufgaben übernehmen können. Man darf darum diese Gefäßbeziehung zwischen Leber und Niere als eine entero-hepato-renale Zusammengehörigkeit betrachten und bei den entsprechenden Krankheitsbildern von einem entero-hepato-renalen Syndrom sprechen. Dies vorläufig zur Klärung der Terminologie.

Spanner behauptet nun, daß bei den Säugetieren nur noch im frühen Embryonalstadium ein Pfortaderkreislauf der Niere vorhanden sei, der bald wieder verschwinde.

Eine ganze Reihe sowohl tierexperimenteller als auch pathologisch-anatomischer Befunde zeigen aber, daß von jenem alten Nierenpfortadersystem der Vögel und seinen Anastomosen mit dem extraportalen Venengebiet bei den Säugern normalerweise noch Reste vorhanden sind, die funktionelle Bedeutung dann erhalten, wenn sie unter besonderen Zwangsbedingungen wieder gangbar werden. *M. Villaret*[25] stellte beim Hund Venenverbindungen zwischen dem portalen und den Venengebieten beider Nieren fest. Er konnte durch Injektionsversuche dartun, daß diese Venenverbindungen *einläufig* nur in porto-renaler Richtung gangbar sind (also wie bei den Vögeln!). Die Injektionsmasse füllte unter der Nierenkapsel große Sinus und drang unter Freilassen der Glomeruli nur in die peritubulären Plexus ein. *Claude Bernard*[2] hatte bereits bei teilweiser Abbindung bis Zerstörung der Pfortader regelmäßig Anastomosen zu den Nierenvenen auftreten sehen. *Tuffier* und *Lejars*[24] haben in den Venen der Fettkapsel der Nieren Verbindungen zwischen Nierenrindenvenen und dem portalen Venengebiet nachweisen können. *Villaret* und *Justin-Besançon*[26] berichten bei portalem Überdruck von sekundär aufgetretenen Parenchymdegenerationen der Nieren und Blutungen in die Nierenrinde, während die Glomeruli unbeschädigt blieben. Sie stellten auch bei Farbinjektionen von der Vena portae aus fest, daß hauptsächlich die Nierenrinde gefärbt wird und die Färbung nach dem Mark zu abnimmt. Unter der Kapsel füllt die Farbmasse große Sinus aus; die Glomeruli sind immer unbeteiligt.

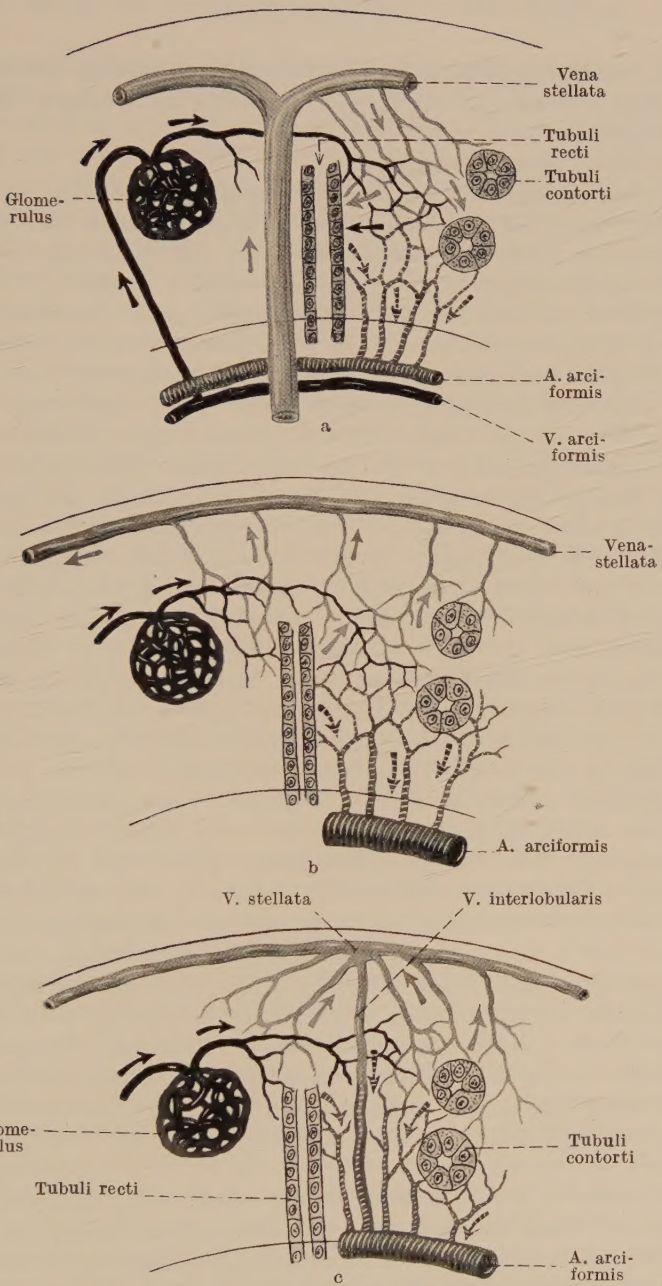

Abb. 2 a—c. Schema des venösen Rindenabflusses bei den Nieren der Vögel (a), der Katze (b) und des Menschen (c) (nach *Henschen*).

In seiner eingehenden Untersuchung der Nierenzirkulation bei den Säugern unterscheidet *R. K. Lee-Brown* [13] zwei Gruppen des renalen Venensystems:

1. den inneren Zuleitungstyp;
2. den inneren und äußeren Ableitungstyp.

Der erstere ist charakteristisch für den Menschen und die meisten Säuger. Bei diesen wird der zweite Typ durch einen rudimentären Weg in die Venae stellatae auf der Nierenoberfläche dargestellt. Besonders deutlich ist dies bei der Katze ausgeprägt. *Brown* bestätigt also die Untersuchungen *Villarets*, der die subkapsulären Sinus (Venae stellatae sive Stellulae Verheynii) als Nierenpfortaderzüge ansieht. Auch *v. Möllendorff* [17] kommt zu ähnlichen Ergebnissen. Nach *v. Möllendorff* hat das venöse Blut der Nierenrinde zwei Abflußrichtungen: Einerseits münden kleine Venen sternförmig in die sogenannten Vv. stellatae Verheynii unter der Kapsel; sie laufen als Venulae stellulares an der Mark-Rindengrenze in die Venae arcuatae ein und haben außerdem Anastomosen mit den Venen der Fettkapsel. Diese Venulae stellulares nehmen auf ihrem Weg zu den Venae arcuatae noch kleine Venenästchen aus der Rinde auf. Andererseits münden die Vv. lobulares, die gleichfalls Rindenblut abführen, auch in die Vv. arcuatae direkt (Abb. 2c). Diese doppelte Versorgung der Nierenrinde ist bei den Säugern verschieden ausgebildet. Bei der Katze existieren die beiden Venensysteme der Rinde vollkommen getrennt voneinander (Abb. 2b); bei Hund und Mensch sind beide Systeme miteinander durch die V. stellulares verbunden. Bei der Ratte ist der subkapsuläre Abfluß in die Vv. stellatae überhaupt nicht ausgebildet und das venöse Blut fließt durch die Vv. lobulares direkt nur in die Vv. arcuatae. Hierzu sagt *v. Möllendorff:* „Wir sehen in diesen 3 Möglichkeiten verschiedene Stufen eines Prozesses, der zum Schwunde eines Systemes von Venenstämmen führt, die aus oberflächlichen Teilen der Rinde isoliert nach außen ziehen. Das doppelte Venensystem ist nun, wie uns die vergleichende Übersicht lehrt, eine uralte Einrichtung der Nierensysteme. Wir stehen nicht an, das *kapsuläre Venensystem als einen Überrest der Nierenpfortaderzweige* anzusehen. Charakteristisch ist dafür einmal der isolierte Verlauf (ohne Arterienbegleitung), ferner die sternförmigen Verzweigungspunkte, ferner bei der Katze das Fehlen von direkten Verbindungsästen im Niereninnern mit dem tiefen Venensystem."

E. Dicker [4], der zum Studium des venösen Kollateralkreislaufes an Hunden Durchströmungsversuche der Nieren gemacht hat, kommt zu dem Ergebnis, daß es sich um zwei voneinander getrennte Kreislaufsysteme der Niere handle. Er weist auch nach, daß diese Kollateralvenen funktionell bedeutsam sind, was ja auch nach der Darstellung *v. Möllendorffs*

an sich schon wahrscheinlich erscheint, indem der auffallend große Muskelreichtum der Wandung und das besonders große Lumen der Stellulae Verheynii auf die Möglichkeit einer Abdrosselungs- und Öffnungsfähigkeit dieser Bluträume spricht; denn durch eine mehr oder weniger starke Abklemmung der Nierenvene tritt der Kollateralkreislauf mehr in Aktion. Eine ganze Reihe von Beobachtern *(Lejars, Giacomini, Henle, Virchow* und *Hyrtl)* sahen bei Lebercirrhose fingerdicke Anastomosen zwischen der linken V. renalis einerseits, der Vena lienalis und Vena diaphragmatica inferior andererseits auftreten. *Jacobson* beschreibt einen Fall von anascitischer atrophischer Lebercirrhose mit urämischem Schlußkoma, wobei direkte Anastomosen zwischen linker V. renalis und dem Pfortaderstamm bei gleichzeitiger interstitieller Nephritis bestanden. Diese beiden pathologisch-anatomischen Befunde zeigen deutlich, daß unter besonderen Bedingungen jene sonst scheinbar unbedeutenden Verbindungen des Nierenvenenabflußgebietes mit dem portalen System schon makroskopisch deutlich in Erscheinung treten und bei Erschwerung des portalen Abflusses funktionell bedeutsam werden, eine Tatsache, die experimentell bereits *Claude Bernard* nachgewiesen hatte. Es ergibt sich also von ganz verschiedenen Fragestellungen aus immer wieder, daß auch die Säugetierniere noch Venenverbindungen mit dem portalen Gebiet hat, die wir wohl als Reste der alten Nierenpfortader ansehen dürfen.

Wir fragen uns, wie diese Venenverbindungen zu werten sind, welche Bedeutung ihnen für den Nierenkreislauf und den funktionellen Zusammenhang zwischen Leber-Niere und Darm-Niere haben. Daß die Nebeneinanderschaltung der Leber- und Nierenpfortader, die beide aus dem enteralen Gebiet Blut der Leber und der Niere zuführen, auch auf eine funktionelle Parallelschaltung hinweist, wurde oben schon gesagt.

Es liegt die Annahme sehr nahe, daß beide Organe an der Verarbeitung der vom Magendarmkanal kommenden resorbierten Nahrungsstoffe mit verschiedenen Aufgaben beteiligt sind.

Zur Beantwortung unserer ersten Frage bezüglich der Wertung dieser Gefäße ist die Arbeit von *Havlicek*[9] über „Vasa privata und Vasa publica" sehr wichtig. *Havlicek* geht davon aus, daß die alten Anatomen beim Lungenkreislauf den Ausdruck „Vasa privata" für die Arteriae bronchiales, die der Ernährung des Lungengewebes selbst dienen, gewählt haben und davon als „Vas publicum" unterschieden die Arteria pulmonalis, die den dem Körperganzen dienenden Blutstrom in die Lunge führt. *Havlicek* legt nun ausführlich dar, daß diese, das physiologische Geschehen sehr prägnant treffende Namengebung für sehr viele andere Organe auch sehr zweckdienlich sei, daß für die Leber z. B. die Arteria hepatica als Vas privatum und die Vena portae als Vas publicum gelten müsse. Für einige andere Organe, so vor allem für die Nieren, fehlt die anatomische

Trennung der beiden Blutwege — Vasa privata und Vasa publica —, aber physiologische und histologische Erkenntnisse lassen auch hier die gleiche physiologische Unterscheidung notwendig erscheinen. Auf Grund zahlreicher pathologisch-physiologischer und pathologisch-histologischer Erörterungen nimmt *Havlicek* an, daß man auch bei der Blutversorgung der Nieren funktionell ein Vas publicum und ein Vas privatum unterscheiden kann. Als ersteres bezeichnet er hier den Gefäßweg, den das Arterienblut über die Glomeruli geht; als Vas privatum benennt er den direkten Weg des Arterienblutes zum Capillarnetz der Tubuli unter Umgehung der Glomeruli; er spricht dabei von einem „Leerlauf der Niere". Für diese Annahmen *Havlicek*s sprechen auch vielfältige normal-anatomische Befunde sowie experimentelle Durchblutungsversuche über die direkten arteriellen Kapsel- und Rindenäste, weiterhin die arteriellen Anastomosen mit den Nierenbeckenarterien.

Wenn man nun die entwicklungsgeschichtlichen, vergleichend-anatomischen und normal-histologischen Befunde unter dem Gesichtspunkte der *Havlicek*schen Terminologie betrachtet, so liegt es sehr nahe, in der Nierenpfortader der Wirbeltierreihe das Vas publicum (für alle „Pfortadernieren" funktionell und anatomisch gemeint) für die Tubuli contorti der Nieren und in der Arteria renalis das Vas privatum zu erblicken. Die innere Bedeutung des Pfortaderkreislaufes der Nieren, die bisher nicht erforscht ist, ist vielleicht unter dieser Schau eher deutbar. In dieser Hinsicht ist vielleicht auch die den Sauropsiden gemeinsame Ausscheidung des Stickstoffes als Harnsäure in Verbindung mit der bei ihnen vorhandenen Nierenpfortader ein Hinweis. Beim Menschen und den Säugern ist das Vas publicum nicht mehr in seiner alten Bedeutung vorhanden, sondern nur noch in Form der Stellulae Verheynii.

Wenn wir uns nun erinnern, daß unter den Bedingungen des „entero-hepato-renalen Syndroms" gerade die Tubuli contorti der Niere geschädigt sind, die eben durch die geschilderten Venenstraßen mit den Pfortaderquellen und rückläufig mit der Leber verbunden sind, so legt das den Gedanken sehr nahe, daß diese enge Venenbeziehung zwischen Darm, Leber und Nieren auch in einer engen funktionellen Verkettung dieser beiden Organsysteme zum Ausdruck kommt. Leider ist m. W. diese Frage vom vergleichend-physiologischen Gesichtspunkt aus noch nicht bearbeitet worden. Es ist noch ungenügend erforscht, welche funktionelle Bedeutung der Pfortaderkreislauf in der Vogel- und Reptilienniere hat und warum andererseits bei den Säugetieren diese Einrichtung an Bedeutung eingebüßt hat. Lediglich *Miyamura* [15] stellte nach Unterbindung der Nierenpfortader bei Fröschen Versuche über die Nierenfunktion an; diese wurden aber nur unternommen, um Einzelheiten der exkretorischen Nierenfunktion an sich abzuklären, haben darum für unsere Fragestellung keine Bedeutung.

v. Möllendorff [16] sagt darüber: „Über die Gründe, die zur Aufgabe des Pfortaderkreislaufes der Niere geführt haben, läßt sich heute noch nichts Sicheres sagen, da dieses Problem bisher nicht genügend beachtet ist.“ Und *Noll* [18]: „Man muß also vorläufig die Existenz der Pfortader als eine anatomische Tatsache hinnehmen, die sich vielleicht entwicklungsgeschichtlich erklärt.“

Auf eben diesen biologischen Zusammenhang werden wir durch die weiter unten ausführlich zu schildernden klinischen und pathologisch-anatomischen Befunde hingewiesen. In dieser Hinsicht ist es sehr interessant, daß von einer ganzen Reihe von Forschern, so besonders von *Hans Meyer* [14], gefunden wurde, daß die Leber ein harntreibendes Hormon liefert. *Glaubach* und *Molitor* [7] konnten in Leberextraktfraktionen eine diuresefördernde Fraktion nachweisen: Sie erzeugten durch operative Verkleinerung der Nieren bei Hunden eine schwere Harnvergiftung; wenn sie dann die diuresefördernde Fraktion des Leberextraktes diesen Tieren injizierten, so verschwand die vorher aufgetretene Anurie vorübergehend, in einigen Fällen sogar dauernd. Diese experimentellen Ergebnisse stellen geradezu das Gegenstück zu den Fällen beim Menschen dar, wo durch eine weitgehende Leberstörung eine Anurie auftritt. Denn, wenn bei einer schweren Leberschädigung die Nierenfunktion versagt, was vielfach klinische Befunde ja beweisen, dann ist anzunehmen, daß die normale Leberfunktion für die sekretorischen Aufgaben der Nieren nötig ist, daß aber andererseits eine geschädigte Nierenfunktion durch ein Plus an Leberleistung ausgeglichen werden kann. Bisher wurde die Niere zu einseitig als Ausscheidungs- und Reinigungsorgan mit katabolischer Funktion betrachtet; aber gerade die alten Beziehungen zur Pfortader weisen darauf hin, daß in der Tierreihe offenbar auch metabolisch assimilative Prozesse in diesem Organ ablaufen, die beim Menschen offenbar nur markiert bleiben. Diese Frage ist aber noch nicht bearbeitet. Neben der fraglichen inneren Sekretion der Nieren weisen *Snappers* Bemerkungen, auch in diese Richtung. *Snapper* [21] sieht das Coma diabeticum als eine Insuffizienz der Niere an, gegenüber bestimmten oxydativen Funktionen die sie normalerweise zu vollziehen hat; so besonders die Verbrennung der β-Oxybuttersäure beim Normalen und Diabetiker. Weiterhin sei die Niere zu chemischen Prozessen befähigt, welche die Leber nicht zu leisten vermöge. Auch hierin ist eine gewisse Beziehung von Leber und Niere zueinander zu erblicken, insbesondere ist dadurch die Bedeutung der Niere für die vielfältigen chemischen Vorgänge im Organismus angezeigt, deren Hauptlaboratorium ja die Leber darstellt.

In diesem Zusammenhang soll erwähnt werden, daß die Vögel im Blut ein harnsäurebindendes Ferment, Uricase, haben, die Säugetiere aber nicht. Wenn man diese Tatsachen im Hinblick auf den Nierenpfort-

aderkreislauf betrachtet, so ist leicht zu schließen, daß das Vorhandensein dieses harnsäurebindenden Fermentes mit dem Nierenpfortaderkreislauf in biologischer Beziehung stehen könnte. Einige weitere in dieser Hinsicht bedeutsame Experimente sollen später angeführt werden; hier soll nur bereits auf die physiologische Beziehung zwischen Leber, Darm und Niere hingewiesen werden. Man müßte also annehmen, daß beim Menschen normalerweise nur noch die Leber die im Magendarmkanal resorbierten Stoffe erhält, um sie zu assimilieren. Bei den Sauroxyden dagegen würden sich Leber und Niere in diese Arbeit irgendwie teilen.

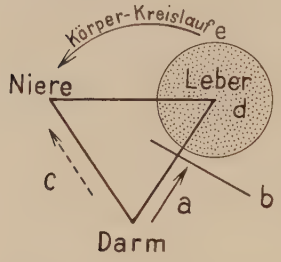

Abb. 3. Schema des entero-hepato-renalen Syndroms nach *Henschen*.
a normaler Weg der im Darm resorbierten Stoffe zur Assimilation in der Leber. b Sperre des normalen Resorptionsweges (Leberparenchymschaden). c Gangbar gewordener Blutweg vom portalen Gebiet zur Niere direkt (Ersatzleber). d Leber funtionsuntüchtig (Ruptur, Abscesse, Vergiftung). e Weg der Schadenstoffe bei der Hepatolysis uraemicans *Volhard*.

Beim Menschen hätte der Verbindungsweg vom portalen Gebiet zur Niere die Aufgabe, bei Überdruck in der Pfortader als „Umschaltungsleitung", als „Entlastungsventil" zu dienen. Außerdem wäre anzunehmen, daß bei Leberparenchymschäden, wo der Weg Darm-Leber entweder versperrt ist oder wo die Leber die angebotenen Stoffe nicht mehr zu verarbeiten vermag, auf diesem „Notweg" durch die „Vasa serosa" der portal-renalen Anastomosen die Funktion zustande käme, wobei dann die Niere entsprechend ihrer in der Phylogenese vorhandenen Parallelschaltung mit der Leber als „Ersatzleber" funktionieren würde (Abb. 3).

Es ist nun wichtig zu erörtern, welcher Art die klinischen Erscheinungen des entero-hepato-renalen Syndroms sind und worin man das histologische Substrat für diese besondere Schädigung der Niere erblicken darf.

Henschen [11] hat eine große Zusammenstellung der Literatur über die Fälle bereits gebracht, wo bei einer primären Leberstörung eine Nierenschädigung folgte.

Man kann die Erscheinungsformen der vielen von *Henschen* veröffentlichten Fälle in verschiedene Gruppen einteilen.

Bei der ersten Gruppe von allerverschiedensten Leberkrankheiten (akute gelbe Leberatrophie, Phosphorvergiftung) finden sich als Ausdruck der entero-hepato-renalen Funktionsverkettung Albuminurie und andere quantitative und qualitative Harnveränderungen. Bei einer zweiten Gruppe sehen wir bei Pfortaderüberdruck etwa durch Lebercirrhose die bereits oben erwähnten fingerdicken Anastomosen zwischen Nierenrindenvenen und dem Pfortadergebiet auftreten. Außerdem findet man bei Pfortaderhochdruck fettige Degeneration der Nierenrinde, Kongestion

des Rindengebietes, endlich das Auftreten subkapsulärer Blutseen bei *plötzlichem* Pfortaderverschluß und andere Erscheinungen mehr an der Nierenrinde. Bei dieser Gruppe ist die vasculäre Gleichschaltung von Leber und Niere als Erklärung des vorhandenen entero-hepato-renalen Syndroms sehr deutlich; wir sehen hier also, daß unter pathologischen Umständen die alten Venenverbindungen wieder gangbar werden. In einer dritten Gruppe der verschiedensten Leberleiden findet man Sklerosierung und Entzündung der Nierenkapsel, Stauung der subkapsulären venösen Rindenseen, hämorrhagische Entzündung der Rinde oder umschriebene Kongestion der intertubulären Capillaren, ohne Mitbeteiligung der Glomeruli, zuweilen mit Degeneration der Tubuli contorti. Schließlich kommt es in einer vierten Gruppe, bei den traumatischen Leberschädigungen (traumatische Lebernekrose) zu hochgradiger Nephrose; bei einem Fall trat nach Leberruptur und einmal nach Leberschuß der Tod durch Lipoiddegeneration der Nieren ein.

Von den vielgestaltigen Störungen der entero-hepato-renalen Funktionskette, die ihren Niederschlag im klinischen oder pathologisch-anatomischen Bilde finden, die *Henschen* aus der gesamten Literatur anführt, sollen in diesem Zusammenhang nur die großen Gruppen erörtert werden.

Henschen sagt insbesondere über die letzten beiden Gruppen: „Charakteristisch ist die Beschränkung der zirkulatorischen Schädigung auf die Rindenzone mit Betroffensein der Tubuli contorti und verhältnismäßiger Schonung der Glomerulizonen. Wie das Vorkommen isolierter Rindennekrosen der Nieren nach Leberschädigungen beweist, scheint hier eine *spezielle Reaktions- und Empfindlichkeitszone* für aus der Leber abgegebene harnpflichtige Schadenstoffe zu bestehen."

Im Gegensatz zu allen anderen Erklärungsversuchen für dieses hepatorenale Syndrom hat *Henschen* sehr eingehend dargelegt, daß alle bisherigen anderweitigen Erklärungsversuche nur die Pathogenese des hepato-renalen Syndroms im engeren Sinne behandeln, daß aber der große Gesichtspunkt einer physiologisch und phylogenetisch bedingten Zusammengehörigkeit von Leber und Nierenrinde (speziell Tubuli contorti) erst diese Vorgänge dem Verständnis näherbringen kann.

Man kann diese Gruppen der von *Henschen* veröffentlichten Fälle nach dem übergeordneten Gesichtspunkt ihrer Beeinflussung der Kreislaufwege sehr klar auseinanderhalten:

Bei der ersten und vierten Gruppe handelt es sich um einen durch verschiedene Ursachen hervorgerufenen akuten Funktionsausfall der Leber. Es werden durch diesen Parenchymschaden dann im Körper zwei Wege bedeutungsvoll. Einmal werden die bei dem Untergang des Lebergewebes freiwerdenden Schadstoffe auf dem Blutwege zur Niere transportiert, wo durch ihre elektive Affinität zu den Tubuli contorti diese schwer

toxisch geschädigt werden (*Henschen*sche Auswahl der Schädigungszone, *Volhard*sche Hepatolysis uraemicans). Dann aber wird durch die Leberschädigung selbst ein Teil des Pfortaderblutes in die sonst unbenutzte „venöse" Strombahn nach den Nieren abgeleitet. Da aber die Tubuli contorti der Niere, die ja das Durchströmungsgebiet dieser Venen sind, der Aufgabe, die ihnen als „Ersatzleber" nun zufallen, nicht gewachsen sind, gehen sie, unter der Überlast der zweifachen Schädigung zugrunde. In diesem Zusammenhang gewinnen die Vorstellungen *Henschen*s von der Leber als „Ersatzniere" Interesse, da auch der gegensinnige Funktionsausgleich möglich ist, indem bei Niereninsuffizienz die Leber durch die Galle vermehrt Stickstoff ausscheidet; erst mit dem Versagen dieser Ersatzleistung der Leber wird die Insuffizienz der Niere deletär.

Bei der zweiten Gruppe der *Henschen*schen Fälle öffnen sich die venösen Notverbindungen zum extraportalen Gebiet über die Nierenrinde. An dieser Stelle seien folgende Feststellungen *Tixier*s und *Clavel*s, die *Frank M. Kochems* [5] zitiert, erwähnt: Bei Fällen, die Symptome eines teilweisen oder vollständigen Darmverschlusses zeigten, ergab die Operation keine krankhafte Veränderung des Darmes, sondern eine Erkrankung der Niere oder des Retroperitoneums, wie z. B. Hydronephrose, Blutung oder Infektion. Dieses Phänomen wird nach ihrer Ansicht durch willkürliche oder unwillkürliche Reflexe auf den Darm erklärt, deren Ursprung in den sensorischen Nerven der Niere, des Ureters oder des hinteren parietalen Peritoneums liegt. Die Autoren sprechen auf Grund ihrer die klinischen Befunde bestätigenden Experimente an Hunden von einem „reno-gastro-intestinalen Reflex". Diese Fälle lassen sich in das eben geschilderte *Henschen*sche Schema einordnen: Gefäßweg; diesmal ist die Niere primär geschädigt; der Darm, der über die „Vasa serosa" Blut von den Nieren zugeleitet bekommt, versagt als Ausgleichsorgan und wird so sekundär funktionsgestört.

Furtwängler [6] hat nach einer operativ behandelten Leberruptur letale Anurie infolge diffuser Rindennekrose beider Nieren beobachtet. Er schuldigt einen „neurovasotoxischen Gefäßspasmus" der Nieren durch aus der untergehenden Leber freigewordene vasospastische Stoffe als Ursache der Nekrose an, also eine rein funktionelle Abdrosselung der Blutbahn. Auch *E. Staeheli* [23] berichtet über eine Reihe von Fällen von sogenannter „Reflexanurie nach Operationen an den Gallenwegen". *Volhard* [27] erwähnt diese Erkrankungen als *Hepatolysis uraemicans*. *Henschen* hat in seiner Arbeit angeregt, über dieses Gebiet genauere histologische Nierenuntersuchungen anzustellen. Nun liefern hierzu gerade zwei Arbeiten aus jüngster Zeit und eine eigene Beobachtung *Henschen*s wertvolle Unterlagen.

Helwig und *Schutz* [10] berichten über 6 Fälle (davon 5 op. behandelte), die sie sowohl klinisch als auch pathologisch-anatomisch genau beobachten konnten: 3 betrafen Cholecystitiden, die unter dem klinischen Bild der kurz nach der Operation akut aufgetretenen Urämie ad exitum kamen; ein vierter, Cholecystitiker, starb 24 St. p. op. an Shock. Bei allen diesen Fällen fanden sich bei der Autopsie weitgehende Nekrosen des Lebergewebes und Infiltrate von Zellen eines unspezifischen Granulationsgewebes. Die Nieren zeigten fast übereinstimmende Befunde: Hochgradige Nekrose der Tubuli contorti, interstitielle Rundzelleninfiltrate im Stroma, außerdem Leukocyteninfiltrate in Mark und Rinde; die Glomeruli waren ohne pathologischen Befund. Sie berichten weiter über einen Fall von Carcinommetastasen der Leber, der an Urämie ohne vorherige Operation starb. Der histologische Befund ist weitgehend dem der vorher referierten Fälle ähnlich, nur daß die Veränderungen der Tubuli contorti vorherrschten. Der sechste Fall, eine Patientin mit traumatischer Leberruptur, starb gleichfalls einige Tage p. op. an Urämie. Auch hier war der histologische Befund der Nieren fast derselbe wie bei den anderen Fällen. Die Leberzellen waren weitgehend degenerativ verändert. Wir sehen bei diesen Fällen wieder, daß vor allem und zwar im stärksten Ausmaß die Tubuli contorti betroffen waren bei Intaktheit der Glomeruli. Die Verfasser glauben, wie dies schon vor ihnen *Henschen* (s. oben) festgestellt hatte, eine elektive Affinität der durch das zugrunde gehende Leberparenchym freiwerdenden Toxine zu den Tubuli contorti annehmen zu müssen, ohne jedoch eine Vorstellung zu geben, wie diese Elektivität erklärbar sei.

Es lag nahe, diese klinischen Befunde im Tierversuch zu überprüfen, d. h. zu untersuchen, ob sich beim Tier durch künstlich gesetzte Leberrupturen bzw. Leberabscesse Nierenschädigungen hervorrufen lassen, die den beim Menschen gefundenen krankhaften Nierenveränderungen gleichzusetzen wären. *Helwig* und *Schutz* fanden bei Kaninchen und Hunden, daß ein großer Teil der Tiere bereits 12 St. nach der operativ gesetzten Schädigung im Shock verstarb. Bei diesen Fällen enthielt der Harn Albumen, Zylinder und Erythrocyten. Bei der Sektion fand sich neben der als Folge des operativen Eingriffes eingetretenen hämorrhagischen Lebernekrose eine hochgradige Nekrose der höher differenzierten Harnkanälchenepithelien. Bei den überlebenden Tieren waren die gleichen Harnveränderungen nachzuweisen; eine in den nächsten Tagen auftretende Oligurie ging im weiteren Verlauf zurück. Bei diesen Fällen waren also die als Folge der Leberveränderungen auftretenden Nierenstörungen reversibel und daher bei der später ausgeführten Autopsie nicht mehr nachweisbar.

Ganz im Gegensatz zu diesen Beobachtungen, bei denen die gefundenen histologischen Veränderungen der Nieren den Urämietod erklärlich

erscheinen lassen (etwa wie bei der Sublimatnekrose), schildert *Fritz Koch* aus der *Volhard*schen Klinik in einer Übersicht über eine größere Anzahl von Nierenerkrankungen im Gefolge von Lebererkrankungen besonders 7 Fälle, die unter dem Bilde der echten Urämie und einwandfrei nachgewiesener Niereninsuffizienz ad exitum kamen. 4 Fälle betrafen Patienten mit Lebercarcinom. Die histologische Untersuchung der Nieren ergab in diesen Fällen an den Glomeruli und am Stroma keine wesentlichen krankhaften Veränderungen, nur einen geringeren Gehalt der Glomeruli an Erythrocyten. Die Tubuli, besonders die Hauptstücke, zeigten geringgradige, körnige Degeneration mit mäßiger, verschieden starker Verfettung. Nirgends fanden sich Nekrosen oder Zerfallserscheinungen der Tubulusepithelien. *F. Koch* [12] weist selbst darauf hin, daß der histologische Nierenbefund echte Urämie nicht zu erklären vermag. Er sucht die Ursache in der Leberschädigung.

Einen weiteren Einblick in die hepato-renale Läsion gibt *Bergstrand* [1] in den Sektionsprotokollen seiner Monographie über die akute und chronische gelbe Leberatrophie: Bei einem Fall von chronischer gelber Leberatrophie starb der Patient an Anurie; das Nierenparenchym zeigte, besonders im Bezirk der *Henle*schen Schleifen, fettige Degeneration. Bei einigen anderen Fällen wurde starke Verfettung der geraden und eines Teiles der gewundenen Kanälchen, bisweilen wurde auch das Bild einer nekrotisierenden Nephrose gefunden. Die Glomeruli waren im allgemeinen ebenso wie das Mark ohne pathologische Veränderungen.

Auch die beiden Fälle, die *Bider* [3] schildert, sind für unsere Betrachtung von Interesse. Bei beiden handelte es sich um schwere Niereninsuffizienzen, als deren anatomisches Substrat sich Kalkeinlagerungen im Bezirk der Tubuli contorti und der *Henle*schen Schleifen unter Verschonen der Glomeruli und des Interstitiums ergaben. *Bider* nimmt an, daß eine primäre Störung des Kalkstoffwechsels vorlag, die als Ursache der Nierenschädigung aufzufassen sei. Es ist nun bemerkenswert, daß bei dem einen Fall eine schwere Leberschädigung (luische Feuersteinleber) und bei dem anderen schwere Magen-Darm-Symptome beobachtet wurden. Auch hier dokumentiert sich wieder die enge Zusammengehörigkeit der Organe der entero-hepato-renalen Funktionskette. Auch hier finden wir die Schädigungszone ausschließlich in der Rinde und hier nur in den Tubuli.

Ein weiteres Beispiel für die Lokalisation der hepatogenen Nierenläsion liefert eine Beobachtung *Henschens*. Hier zunächst der Auszug aus Kranken- und Sektionsprotokoll:

Pat. Dr. E. F. Z., 65 J. alt; 16. IX. 33 Aufnahme in die Klinik. Der Pat. wurde kurz, nachdem er von einem Motorrad überfahren worden war, in die Klinik eingeliefert. Von der früheren Anamnese ist zu erfahren, daß er vor einigen Jahren

wegen eines Herzleidens in ärztlicher Behandlung war. Er war zunächst bewußtlos erlangte aber während der Untersuchung geringe Merkfähigkeit, ohne jedoch aus einem stark benommenen Zustand herauszukommen. Die regelmäßige Atmung wenig beschleunigt, zeitweise schnarchend, der Puls irregulär, nicht wesentlich beschleunigt, kein Druckpuls. Alle Gliedmaßen werden spontan bewegt; keine Krämpfe.

Status praesens: Pupille r. etwas weiter als li. Lichtreflexe normal, keine Protrusio bulbi. An Stirn und Schläfe der r. Seite einige frische Hautabschürfungen, etwas hinter dem r. Stirnhöcker eine kastaniengroße Blutbeule; keine Frakturen an Schädeldach und Gesicht, keine Impressionen, keine Blutungen aus Ohr, Nase, Mund. Thorax: Der leichte Emphysemthorax ist r. seitlich unten deutlich druckempfindlich, Crepitation läßt sich indessen nicht feststellen. Herz: Spitzenstoß daumenbreit außerhalb m. Cl.L., keine Verbreiterung nach r. Töne rein, Aktion unregelmäßig, kein Geräusch. Lungen: Verschieblichkeit der Lungengrenzen nicht zu prüfen; an keiner Stelle ist der Klopfschall gedämpft, überall Vesiculäratmen, keine Rasselgeräusche. Abdomen: Fettbauch, nicht gespannt, Regio lumbalis r. und r. Hypochondrium diffus druckempfindlich; die Leberdämpfung ist erhalten, keine Flankendämpfung, auskultatorisch Darmgeräusche. R. Nierengegend druckempfindlich, Milz und li. Niere frei. Extremitäten: Supramalleoläre Querfraktur r., mit geringer Hämatombildung. Reflexe: Patellarreflexe li. stark gesteigert, kein Babinski, kein Fuß-, kein Patellarklonus. Katheterismus entleert etwa 150 ccm dunkelgelben, leicht trüben, makroskopisch blutfreien Harn.

Befunddiagnose: Commotio cerebri, Unterschenkelfraktur r., Kontusion der r. Lendengegend und der r. Thoraxseite.

Verlauf. 21—24 Uhr Puls um 100, klein, unregelmäßig, Atmung 28—32. Der stark benommene Pat. ist zeitweise sehr unruhig. — 0—3 Uhr: Atmung etwas erschwert, mit Unterbrechungen etwa 1 St. Schlaf. — 3—6 Uhr: Pat. zeitweise bei Bewußtsein, klagt über Schmerzen im Leib und stärkere Schmerzen im r. Bein. — 6—8 Uhr: Allgemeinbefinden gebessert, Puls 108, kräftiger. Im weiteren Verlauf des 17. IX. bleibt der Zustand ungefähr gleich. Psychisch besteht immer Benommenheit, Winde gehen spärlich, aber spontan ab. Urin läßt sich indessen nur in Mengen von wenigen Kubikzentimetern katheterisieren. Makroskopisch ist er unblutig. Der Pat. wird im ganzen 4mal katheterisiert. 23 Uhr: Starke Dyspnoë, beginnendes Lungenödem, Schlechterwerden des Pulses, Abdomen aufgetrieben, weich, ohne abnorme Dämpfung, Winde spärlich, aber spontan. — 18. IX. 2^{35} Uhr: Exitus im Kollaps. *Urinuntersuchung vom 17. IX. 23 Uhr:* Farbe gelb. Eiweiß: Spur. Sacch.: 0. Indican: Spur. Urobilinogen: 0. Aceton: 0. Gallenfarbstoffe: 0. Reaktion: sauer. Sediment: Ziemlich viel Leuko- und Erythrocyten, wenig runde gekörnte Epithelien. Benzidin-Reaktion: +++.

Sektion (Prof. *Gerlach*) 14 St. p. mort.:

Anatomische Diagnose: Motorradunfall; mäßige Blutung aus einem breiten, den ganzen r. Leberlappen durchziehenden Riß, beginnender paralytischer Ileus, Fraktur des r. Unterschenkels dicht über den Knöcheln, Frakturen der 6. und 7. Rippe. Durchblutung des r. Nieren- und Nebennierenlagers. Die Kapsel der r. N. traumatisch gelöst, am Hilus 2 Risse im Parenchym sichtbar. Leichte Kontusionsblutungen des r. Stirnhirnes. Hypostatisches Ödem der Lunge; Fettdurchwachsung und braune Atrophie des Herzens; leichte Sklerose der Klappe. Fettdurchwachsung des Pankreas. Mäßige allgemeine Arteriosklerose. Verwachsungen der li. Lunge, Kalkherde in den Bifurkationslymphdrüsen. Struma nodosa colloides cystica. Obliteration der Appendixspitze.

Auszug aus dem Sektionsprotokoll: Die Leber ist auffallend blaß. Im Oberbauch etwas flüssiges Blut. Der r. Leberlappen nach hinten unten stark verwachsen,

durchblutet. Beim Lösen kommt man in einen breiten Leberriß, in dessen Umgebung sich zertrümmertes Lebergewebe und feine Leberbröckel finden. Nebennierenlager ist sulzig ödematös. Nach der Milzgegend zu finden sich ebenfalls Netzverwachsungen, und im li. Oberbauch gleichfalls Blut. Leberfarbe hellgelb, auf dem Schnitt deutlich verfettet. R. Nieren- und Nebennierenlager durchblutet; Nierenkapsel fast ganz von der Niere gelöst, durchblutet, auf der Nierenoberfläche gleichfalls Blut. In Hilusnähe findet sich ein kleiner, etwa $^1/_2$ cm in die Niere hineingehender Riß, und ein zweiter korrespondierend auf der anderen Seite.

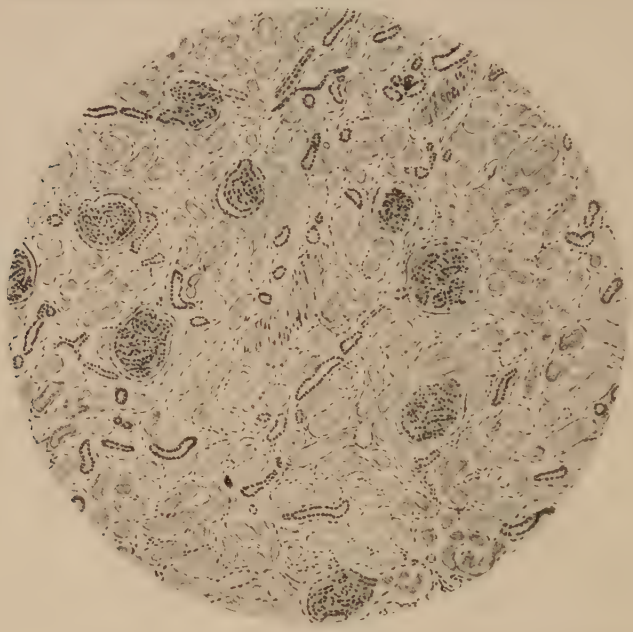

Abb. 4. Übersicht von der Rinde der li. Niere. Schwache Vergrößerung. (Okular 2. Objektiv 4.)

Histologische Untersuchung (vgl. Abb. 4—6). Li. *Niere.* Hämalaun-Eosinfärbung: Bei einem großen Teil der Tubuli contorti weder Kernfärbung noch Zellgrenzen und Strukturen erkennbar. Die unregelmäßig konfigurierten Protoplasmamassen weisen an einigen Stellen mehrere dunkel gefärbte Punkte auf, die wohl am ehesten als Kernreste zu deuten sind. Die unregelmäßig begrenzten Lumina der Tubuli enthalten hier und da Zelldetritus, keine Zylinder oder sonstige pathologische Bestandteile. Bei einem kleineren Teil der Tubuli contorti sind diese Veränderungen nicht so hochgradig oder gar nicht nachzuweisen. Die Zellen der Tubuli contorti sind meist von der Membrana propria abgelöst. Die Tubuli recti und abführenden Harnkanälchen zeigen ebenso wie die Glomeruli keinen pathologischen Befund. Das Interstitium ist frei von pathologischen Veränderungen, außer einem kleinen Lymphocyteninfiltrat in der Rinde. Die Arterien zeigen eine geringgradige Auflockerung und Verdickung der Intima, so daß ihre Wandung verdickt erscheint. Bei der *van Gieson*-Färbung wird eine geringgradige Vermehrung des interstitiellen Bindegewebes deutlich. Keine Fettembolie.

Die *rechte Niere* weist dieselben Veränderungen auf; es kommt hinzu eine schon makroskopisch sichtbare Blutung in dem im Sektionsbericht geschilderten Nierenriß r. Die Tubuli recti und das Mark sind ohne pathologischen Befund. Sudanfärbung ergibt Fettfreiheit.

Epikritisch ist vor allem die Ursache des Todes, der 30 St. nach dem Unfall eintrat, festzustellen. Die geringgradige Fettembolie, eine Begleiterscheinung fast aller Frakturen, dürfte nicht in Frage kommen.

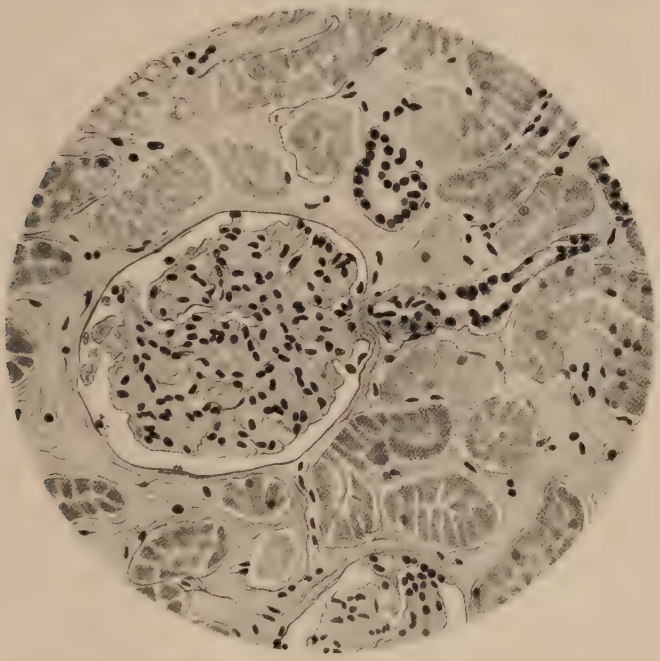

Abb. 5. Histologische Bilder der Rindenzone der li. Niere.

Die leichte Hirnverletzung fällt ebenfalls außer Betracht. Der Blutverlust war nur mäßig und wirkte bei dem Manne eher als therapeutischer Entlastungsaderlaß und kann unmöglich für die aufgetretene Anurie verantwortlich gemacht werden. Ein Verblutungstod kommt nicht in Frage. Das beginnende Lungenödem muß als prämortale Erscheinung aufgefaßt werden. Einzig die akut einsetzende vollständige Anurie erklärt den Tod. Sie ist nur verständlich als Folgeerscheinung der typischen histologischen Veränderungen an den Tubuli contorti, die wiederum eine Folge der Leberruptur darstellen.

Es muß angenommen werden, daß durch die Leberzerreißung nekrotisch gewordenes Lebergewebe zu einer Ausschwemmung hochmolekularer Eiweißspaltprodukte ins Blut führte, die elektiv-toxisch auf die

Epithelien der Tubuli contorti der Niere wirkten *(Henschen)*. Außerdem muß der zweite von *Henschen* erörterte Weg in Betracht gezogen werden: Durch den funktionellen Ausfall der Leber und die Sperre eines nicht unbeträchtlichen Querschnittes der portalen Lebergefäße wird ein Teil des Pfortaderblutes in die porto-renalen Vasa serosa abgeleitet.

Wir hätten es also bei unserem Fall mit einer Hepatolysis uraemicans nach der *Volhard*schen Nomenklatur zu tun. Klargelegt wird diese

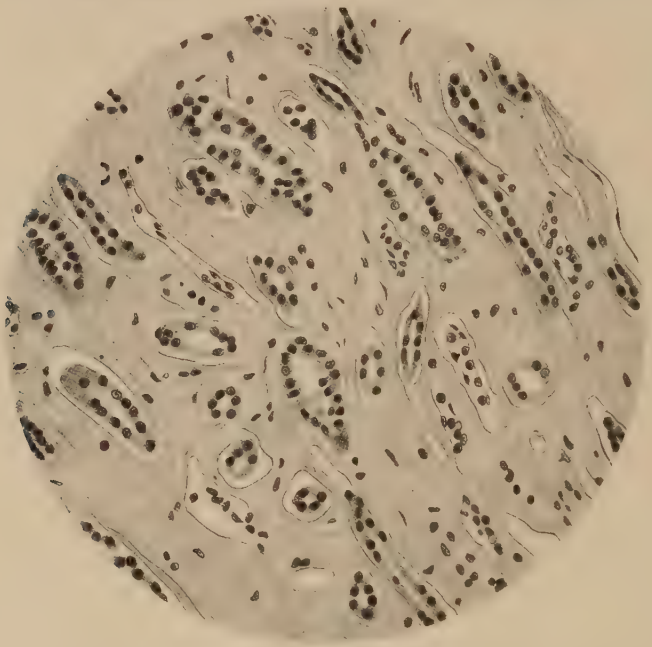

Abb. 6. Markzone der li. Niere. Starke Vergrößerung. (Okular 4. Objektiv 8). Hämalaun-Eosin-Färbung.

Erklärung der Todesursache durch den histologischen Befund an den Nieren, der eine schwere Nephrose, ähnlich einer Sublimatnephrose, aufweist. Er erklärt die Unfähigkeit der Nieren zu weiterer Absonderung und den dadurch eingetretenen Tod.

Der histologische Befund ist sehr charakteristisch. Die Glomeruli sind frei, die Tubuli contorti, die Durchströmungszone der portalen Venenverbindungen im wesentlichen betroffen. Die in dieser Arbeit angeführten Fälle der Literatur und die eigene Beobachtung zeigen deutlich die charakteristische Schädigung, vor allem der Tubuli contorti. Auffallend ist, daß erst pathologisch-anatomische Forschung Anregung zu derartigen Erwägungen gibt, die von den Physiologen selbst

bisher nicht angestellt worden sind. Wenn wir in diesem Zusammenhang gemäß der *Pütter*schen Dreidrüsentheorie[19] die Teilfunktionen der einzelnen Abschnitte des Nephrons betrachten, so ist folgendes hervorzuheben: Gerade die Tubuli contorti sieht *Pütter* als die „Stickstoffdrüse" an, d. h. als *den* Nierenteil, der die Stickstoffausscheidung bewerkstelligt. Die Leber gilt nun als „Vorniere", weil sie die Stoffwechselendprodukte des Stickstoffwechsels bildet. Wir begegnen hier wieder der eigenartigen Funktionsverknüpfung zwischen der Leber als Vorniere und bestimmten Teilen der Niere (Tubuli contorti), die aufs neue auf die enge biologische Beziehung der Tubuli contorti der Niere zu der Leberfunktion hinweist. Indem Leber und Niere funktionell so eng zusammengehören, wird es verständlich, daß das Versagen der Leber eine Nierenstörung, eben die Anurie, verursacht. Versuche von *Gundermann*[8], der durch Unterbindung eines Pfortaderastes die Leber schwer schädigte, erwiesen, daß die Tiere an Anurie verstarben; auch bei diesen Tieren zeigte die Sektion an den Nieren schwere und ausgedehnte Degenerationserscheinungen der Tubuli contorti. Es geht dies in dasselbe Gebiet wie die Versuche von *Dicker*, die erwiesen, daß Leberextrakte eine Anurie sogar zum Ausheilen bringen können, d. h. daß bei verminderter Nierenfunktion die Zuführung eines auf die Nierenabsonderung wirkenden Extraktes der Leber die tubuläre Quote der Nierenfunktion erhöht, ja bis zur Norm bringt.

F. Koch führt noch einige Hypothesen an, die den Mechanismus der Anurie durch Leberschädigung erklären sollen. Auf diese Frage soll in diesem Zusammenhang nicht näher eingegangen werden, da hier nur der anatomisch-physiologische Angriffspunkt berücksichtigt werden sollte. In allen in dieser Arbeit aufgeführten Fällen gibt der histologische Befund der Nieren eine einwandfreie Erklärung für die aufgetretene Urämie.

Volhard spricht, wie mehrfach erwähnt wurde, von *Hepatolysis uraemicans*. Das soll besagen, daß die Einschmelzung von Lebergewebe eine Urämie hervorbringen kann, und zwar auf dem Wege, daß die zerfallenden Eiweißstoffe toxisch auf das Nierengewebe einwirken und andererseits im Sinne einer Überproduktionsurämie *(Pfeiffer)*.

Es kam hier nicht darauf an, in den Streit der Meinungen über die pathologisch-physiologischen Erklärungen des hepato-renalen Syndroms einzugreifen. Es kam darauf an, zu zeigen, daß pathologisch-physiologisch und klinisch bekannte Zusammenhänge zwischen Leber- und Nierenfunktion bedingt sein könnten durch aus der Phylogenese der Venenversorgung der beiden Organe sich ergebende funktionelle oder zumindest pathologisch-physiologische Zusammenhänge.

Zusammenfassung.

1. Tierexperimentelle, pathologisch-anatomische und normalanatomische Befunde erweisen, daß auch beim Menschen noch Reste eines Nierenpfortaderkreislaufes vorhanden sind, die unter Umständen funktionelle Bedeutung gewinnen. — 2. Zwischen der Funktion der Leber und der exkretorischen Funktion der Niere sind wesentliche Beziehungen vorhanden. — 3. Auch bei anscheinend unwesentlich geschädigter Niere (histologische Befunde von *F. Koch*) genügt der Funktionsausfall der Leber, den Anurietod hervorzurufen. — 4. Die bei Leberschädigungen verschiedensten Ursprunges freiwerdenden Eiweißzerfallstoffe haben eine ausgesprochene Affinität zum Gebiet der Tubuli contorti der Niere *(Henschen)*. — 5. Da die Tubuli contorti das Venenversorgungsgebiet sowohl der Nierenpfortadervenen der niederen Wirbeltiere bis zu den Vögeln als auch das Durchströmungsgebiet der Venenkollateralen zwischen V. portae und subkapsulären Nierenvenensinus beim Menschen und den Säugetieren sind, ist der Gedanke naheliegend, daß diese elektive Affinität einen funktionellen Rest der phylogenetisch alten Beziehungen der Nieren zum Pfortadersystem darstellt. Zumindest besteht unter pathologischen Umständen ein enger biologischer Zusammenhang zwischen Darm und Leber einerseits und den Tubuli contorti der Nieren andererseits; der „Notweg" Darm-Niere bei Ausfall der Leberfunktion ist aus dieser Phylogenese des Nierenkreislaufes erklärbar.

[1] *H. Bergstrand:* Über die akute und chronische gelbe Leberatrophie. Leipzig: Georg Thieme 1930. — [2] *Claude Bernard:* Leçons de physiologie, 1835. — [3] *Georges Bider:* Rindenverkalkung der Niere im Kleinkindesalter, klinisch unter dem Bilde der Nephrose verlaufend. Inaug.-Diss. Zürich 1930. — [4] *E. Dicker:* C. r. Soc. Biol. Paris **97** (1927). — [5] *Frank, M. Kochems, M. D. Chicago:* Internat. Abstr. Surg. Dez. **1933**. — [6] *Furtwängler:* Krkh.forsch. **1927**, Nr 4, 349. — [7] *Susi Glaubach* u. *H. Molitor:* Wien. klin. Wschr. **2**, 1437—38 (1929). — [8] *Gundermann:* Münch. med. Wschr. **1913**, 2332. — [9] *Hans Havlicek:* Hippokrates, Sonderabdruck aus **2**, H. 2. — [10] *F. C. Helwig* u. *C. B. Schutz:* Surg. Gyn. and obstetr. Chicago **1932**. — [11] *C. Henschen:* Arch. klin. Chir. **1932**, 488—646. — [12] *F. Koch:* Zbl. inn. Med. **1932**, Nr 18a. — *R. K. Lee-Brown:* Arch. Surg. **1924**, 831—852. — *Hans Meyer:* Beitr. Physiol. d. Drüsen **1930**. — [15] *Miyamura, Kazutoshi:* Jap. J. med. Sci., Trans. **1927**. — *v. Möllendorff:* Anatomie des Nierensystems, Handbuch der normalen und pathologischen Physiologie, Bd. 4. 1929. — [17] *v. Möllendorff:* Handbuch der mikroskopischen Anatomie, Bd. 7, 1. — [18] *A. Noll:* Die Exkretion der Wirbeltiere, Handbuch der vergleichenden Physiologie, Bd. 2, 2. Hälfte, S. 790—797. — [19] *Pütter:* Die Dreidrüsentheorie der Harnbereitung. Berlin: Julius Springer 1926. — [20] *C. H. Roger:* Traité de physiol, Bd. 3. Paris 1927. — [21] *Snapper:* angef. n. Erg. Physiol. **1924**, 266. — [22] *R. Spanner:* Morph. Jb. **54**, 560—632 (1925). — *E. Staeheli:* Über die sogenannte Reflexanurie nach Operationen an den Gallenwegen. Inaug.-Diss. Tübingen 1921. — [24] *Tuffier* u. *Lejars:* angef. n. *C. Henschen*, Literaturangabe [11]. — [25] *M. Villaret* u. *L. Justin-Besançon:* Nouveau traité de medecine, Bd. 16. S. 97—176. 1930. — [27] *F. Volhard:* Die doppelseitigen hämatogenen Nierenerkrankungen. Handbuch der inneren Medizin, 2. Aufl., Bd. 6. 1931.